Lane Medical Library

Aus der Chirurgischen Klinik der Universität München.
Vorstand: Professor Dr. M a g n u s.

STANFORD UNIVERSITY
JUN
1
1939
LIBRARY

Die Fracturen des Os capitatum

Inaugural-Dissertation

zur

Erlangung der Doktorwürde
verfaßt und einer
Hohen Medizinischen Fakultät der Bayerischen
Ludwig-Maximilians-Universität zu München

vorgelegt von

Käthe Zsigmondy
München.

1938

Pilger-Druckerei G. m. b. H., Speyer a. Rh.

Gedruckt mit Genehmigung der Medizinischen Fakultät der Bayer. Ludwig-Maximilians-Universität zu München.

Referent: Dozent Dr. Felix Jaeger.

*

Tag der mündlichen Prüfung: 22. Februar 1938.

Gewidmet meiner Mutter

Digitized by the Internet Archive
in 2026

https://archive.org/details/IA40154014_0158

Die Frakturen des Os Capitatum.

Bei der Betrachtung des Handgelenks fällt in erster Linie etwas auf, was man außer bei der Fußwurzel bei keinem andern Gelenk beobachten kann: es zerfällt in eine Vielzahl kleinerer Knochen, die durch ihre Form so ineinander eingepaßt sind, daß sie in der Summe eine Art Einheit bilden, die aber doch den Vorzug vielseitigerer Bewegungen hat. D. h. 1) die Hauptbewegungen können als Ganzes ausgeführt werden, 2) die einzelnen Carpalknochen können sich gegeneinander verschieben. Dies spielt bei physiologischen Vorgängen eine wichtige Rolle (Ulnar- und Radialabduktion kann mühelos ausgeführt werden etc.), aber ebenso sehr bei pathologischen Einwirkungen, d. h. bei Frakturen und Luxationen. Dies ist der Grund, warum man nie von einer vollständigen Fraktur des Handgelenks sprechen kann (es sei denn von einer direkten Zertrümmerung durch zermalmende Kräfte), da immer nur einzelne, d. h. die der andrängenden Gewalt am meisten ausgesetzten Bestandteile nachgeben, während die anderen, geschützter liegenden, gewöhnlich unversehrt bleiben.

Um auf die bei Verletzungen gefährdeten und die geschützten Partien des Handgelenks einzugehen, muß ich erst einige Bemerkungen über seine Anatomie und die normalen Bewegungsvorgänge vorausschicken.

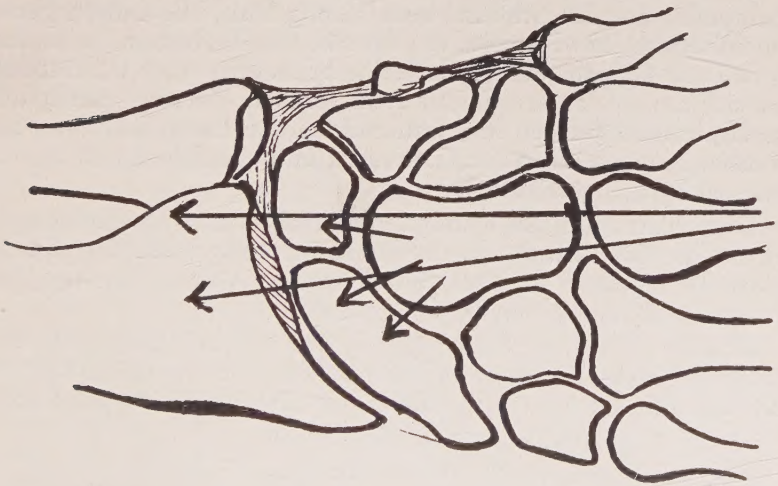

1) Das Radiocarpalgelenk; nach R. Fick und anderen Autoren als Eigelenk bezeichnet. Der radiale Anteil der proximalen Reihe liefert den Gelenkkopf, das distale Radiusende die Pfanne; beide Gelenkanteile grenzen unmittelbar aneinander an. Ganz anders ist dies beim ulnaren Anteil: hier stößt das Triquetrum nicht unmittelbar an die ulnare Gelenkpfanne, sondern es befindet sich eine sog. Diskus articularis, der vom Radius ausgeht und entwicklungsgeschichtlich mit diesem zusammenhängt, dazwischen. Die Ulna befindet sich zudem etwas höher als der Radius, bildet also einen größeren Gelenkspalt, kann sich nur bei pathologischen Zuständen verschieben und dann das Cornu post. des Os lunatum gefährden.

2) Das Intercarpalgelenk; die distale fügt sich in die proximale Reihe S-förmig ein. Hier haben wir 2 Gelenkköpfe: den größeren und wichtigeren aus der distalen Reihe vom Capitatumköpfchen gebildet, und einen zweiten aus der proximalen Reihe, den der distale Teil des Naviculare liefert.

Die Gesamtform des Handgelenks entspricht vielleicht am ehesten einer abgeplatteten Halbkugel mit proximaler Krümmung. Das Capitatum bildet den etwas massiv geratenen Mittelpunkt, während die übrigen Carpalia es halbkreisförmig umgeben.

Die Vielgesaltigkeit des Handgelenks erlaubt auch eine ausgedehnte Bewegungsmöglichkeit: Volar- und Dorsalflexion, Ulnar- und Radialabduktion, sowie alle Kombinationen zwischen diesen, z. B. Zirkumduktion.

Nach Destot bildet das Capitatum vom physiologischen Standpunkt aus den Schlüssel zum Handgelenk; alle andern Handwurzelknochen bewegen sich um dasselbe wie Trabanten. So kommt es, daß alle Carpalia der ersten Reihe bei Radial- und Ulnarabduktion sich um eine antero-dorsale Achse drehen, die zum Mittelpunkt das Capitatumköpfchen hat, während bei den Extensions- und Flexionsbewegungen die Achse transversal und ebenfalls durch das Capitatumköpfchen verläuft.

Die Volarflexion des Handgelenks erfolgt mehr im Radiocarpalgelenk, die Dorsalflexion mehr im Intercarpalgelenk, doch ist bei beiden Bewegungen auch das jeweils andere Gelenk beteiligt, also immer Kombination von beiden Kammern.

Destot: „Die erste Reihe rollt in das Radio-Ulnargelenk, und gleichzeitig rollt der carpo-metacarpale Block in das Cavum glenoidale, das ihm die erste Reihe bildet, die hiermit das doppelte Spiel:

1) einer Condyle für das Radio-Carpale,

2) einer Gelenkpfanne für die Mittelhand spielt."

Aus diesen physiologischen Vorbemerkungen geht hervor, daß das Capitatum in seiner topographischen Lage zum Unterarm und zur Hand den geschütztesten Punkt innehat. Dieser Umstand, und ein weiterer, daß nämlich, wie wir später noch sehen werden, das Capitatum bei Gewalteinwirkungen das Bestreben hat, durch Luxation auszuweichen, tragen wohl wesentlich dazu bei, daß eine Fraktur so selten ist. Es kommt hinzu, daß es im Vergleich zu den anderen Carpalia eine etwas massivere Gestalt hat, daß es bei den gewöhnlich üblichen Verletzungen in der Längsrichtung getroffen wird und daß es dem Radius nicht unmittelbar anliegt, also die Möglichkeit, als Puffer zerdrückt zu werden, geringer ist.

Nicht nur das: bei Stauchungsverletzungen spielt es sogar recht häufig eine aktive Rolle, indem es — dem Mittelstrahl der Hand: Metacarpale III — Capitatum — Lunatum — Radius — folgend, wie ein Keil die proximal vorgelagerten Knochen trifft: gewöhnlich Naviculare oder Lunatum; je nachdem, ob die hyperextendierte Hand sich mehr in radialer oder ulnarer Abduction befand.

Da die meisten Carpalverletzungen durch Sturz nach vorne oder seltener nach hinten bei Hyperextension von Arm und Hand zustandekommen, so ist der zuerst aufprallende Teil als der am tiefsten liegende gewöhnlich der Daumenballen, und mit ihm die angrenzende distale Radiuspartie. So ist es verständlich, daß die dem Radius anliegenden beiden Carpalknochen: Naviculare und Lunatum, die stärkste Gewalteinwirkung erfahren, d. h. im Handgelenk bieten sie die größte Möglichkeit für eine Fraktur. Diejenige des Naviculare ist häufiger, vermutlich, weil es durch seine Länge dem Radius nur teilweise anliegt und nun größeren Anlaß zur Biegungsfraktur gibt.

Außer dem oben erwähnten Sturz bei Dorsalflexion kommt ätiologisch noch der bei Volarflexion und bei Radial- und Ulnarabduction vor; diese aber gewöhnlich in Kombination mit einem der erstgenannten. Diese Bewegungsübertreibungen kommen natürlich auch durch andere Möglichkeiten zustande, beim „Kurbelrückschlag", Boxen etc. Immer handelt es sich hierbei um Kompressions- oder Biegungsbrüche, je nachdem, ob die beiden Carpalia zwischen Radius und Capitatum eingeklemmt werden oder abgedrängt und über den Radiusrand abgebogen. Bei extremster Ulnarabduktion kommt auch eine Rißfraktur des Naviculare durch Zugwirkung des lig. collat. rad. vor (Schnek). Als ursächliche Momente spielen auch noch direkte Gewalten (zwischen zwei Walzen) oder Stauchung von hinten (gegen den Ellbogen) eine Rolle. (Schnek).

Weichen nun Naviculare oder Lunatum bei Stauchungsverletzungen der andrängenden Gewalt aus, so wird der Radius selbst verletzt, oder zusammen mit einem oder mehreren Carpalknochen. Sehr häufig ist die Abscherung des Griffelfortsatzes, häufig die Kombination Radius — Naviculare — Lunatum; man findet aber auch: Metacarpale III — Capitatum (längsgespalten) — Lunatum — Radius.

Um alle Möglichkeiten zu erschöpfen, die es dem Capitatum erleichtern, nicht zu frakturieren, muß ich noch auf seine Luxation eingehen. Die distale Carpalreihe hat die Eigenschaft, bei Hyperextension sehr häufig, manchmal in Verbindung mit dem Naviculare, aus ihrer Lage durch Luxation auszuweichen, und zwar bleibt das Lunatum gewöhnlich in seiner ursprünglichen Lage fixiert. Wir nennen dies: perilunäre Luxation. Sie leitet sich nach Schnek von der verschieden starken Fixation der Bänder her: das Lunatum ist durch das lig. radiocarpale ziemlich fest mit seiner proximalen Umgebung verbunden, während die perilunären Knöchelchen durch das lig. carpi transversum und seine Fortsetzungen einen geschlossenen Block bilden, ihre Verbindung mit dem Lunatum aber nur eine dünne und lockere ist, daher bei der perilunären Verrenkung leicht einreißen können.

Von den zahlreichen Theorien bezüglich der perilunären Verrenkung will ich nur ganz wenige aufführen:

Eigenbrodt: Bei Dorsalflexion wird das schon normalerweise vorragende Lunatum durch Einwirkung der Gewalt über das Metacarpale III und das Capitatum aus dem Verbande der übrigen Knochen herausgedrängt, wobei das volare Band reißt. (Druck- oder Stempeltheorie).

Lilienfeld: Durch den über das Metacarpale III fortgeleiteten Stoß drängt das Capitatum gegen das Mondbeinhinterhorn, dreht das Lunatum in maximale Dorsalflexion, bis schließlich unter Zerreißung der Gelenkkapsel das Kopfbein an die Dorsalseite des Mondbeins tritt.

„Für die isolierte Luxation des Capitatum müssen alle Bandapparate der umgebenden Kapsel gesprengt sein. Beim Capitatum ist dieses erklärlich durch eine an umschriebener Stelle einwirkende Gewalt. Als begünstigenden Umstand nimmt Fick an, daß das Capitatum wie ein Schlußstein eines Gewölbes in die Handwurzel eingefügt sei und daher leichter herausgepreßt werde. In der Regel dorsale Verrenkung; manchmal nur partiell, dann durch direkten Druck leicht reponiebel." (Schnek).

Wenn man sich den Mechanismus der Capitatumfraktur vor-

stellen will, kann man im allgemeinen ähnliche Ursachen annehmen wie bei Fraktur der anderen Carpalia; kommt sie ja, wie bereits erwähnt, häufig mit diesen zusammen vor. Gewöhnlich aber ist die andrängende Gewalt eine stärkere, oder die Stoßkraft und die brechende Gewalt verschiebt sich mehr auf die Handgelenkmitte.

Die in Frage kommenden Möglichkeiten für Capitatumfraktur sind:

1) Stauchungsfraktur durch Stoß in der Mittelachse der Hand von der peripheren nach der zentralen Richtung.

Mechanismus: das Capitatum wird zwischen der vom Metacarpale andrängenden Gewalt und dem Radius eingeklemmt und erleidet einen Kompressionsbruch. Es ist anzunehmen, daß Navikulare oder Lunatum mitverletzt werden, da ihre Möglichkeit, auszuweichen, gering ist. Gewöhnlich kommt hier auch eine gleichzeitige Radiusfraktur vor. (Bardenheuer, Schnek, Lefèvre, Lheureux sahen solche Fälle.)

Die Fraktur ist denkbar bei Aufprall mit der gerade gerichteten, geschlossenen Faust gegen einen harten Gegenstand: also beim Turnen, Boxen, bei Maschinenbedienungen. Die Frakturlinie müßte hier gewöhnlich längs verlaufen oder mindestens die Absprengung eines der vorstehenden Teile zeigen. Daß man trotzdem bei den meisten Verletzungen Querfraktur findet, hat seinen Grund wohl darin, daß die meisten Stauchungen mit gleichzeitiger Hyperflexion oder -extension kombiniert sind, und in der Form des Capitatum, das in seiner Mitte, also zwischen Basis und Köpfchen, seine schmalste Stelle hat, hier also Angriffen den geringsten Widerstand entgegensetzen kann. Hat sich die Stauchung nicht längs des Mittelstrahles, sondern z. B. in mehr radialer Richtung vollzogen, kann außer dem Navikulare in seltenen Fällen auch einmal eins der Multangula mitverletzt werden (s. nachfolgender Fall von Costa, Buenos Aires). Im umgekehrten Fall, also bei gleichzeitiger Ulnarflexion, wurde eine Mitbeteiligung des Hamatum oder Triquetrum fast nie beobachtet, offenbar, weil der Gelenkspalt zwischen Ulna und diesen ihr angrenzenden Knochen zu groß ist und weil auch dann der Hauptstoß vom Radius und dem ihm medial angrenzenden Lunatum aufgefangen wird.

2) Capitatumfraktur bei dorsaler oder volarer Hyperflexion. Diese ist ohne gleichzeitige Stauchung kaum denkbar. Ich habe letztere nur gesondert besprochen, weil umgekehrt eine Stauchung ohne gleichzeitige Bewegungsübertreibung wohl denkbar ist. Bei Hyperflexion oder Hyperextension wird es sich — wie auch beim Naviculare — gewöhnlich um Biegungsbrüche des Capitatum han-

deln. Den Mechanismus dieser Verletzung kann man sich ebenfalls ähnlich wie beim Naviculare vorstellen: nur wird die Bewegung noch brutaler vor sich gehen, der Aufprall stärker sein; begleitende Überdehnung oder Bänderriß wird häufig anzutreffen sein. Bei Hyperextension wird das Capitatum über die hintere Radiuslippe wie über einen Keil gebrochen. Nach Schnek ist die Fraktur leichter denkbar beim sog. Konsolenradius: es ist dies ein über das normale Maß hinausragender hinterer Radiusrand. Der „brechende Keil" kann aber auch von einem anderen Gegenstand mit scharfer Kante gebildet werden: (s. der später angeführte Fall von Bressot). Bei extremster Hyperflexion ist der Mechanismus ähnlich zu denken wie bei Hyperextension; es wird sich ebenfalls um einen querverlaufenden Biegungsbruch handeln; nur ist die Wahrscheinlichkeit hier geringer, weil der vordere Radiusrand weiter entfernt ist. Der Bruchspalt müßte dorsal klaffen. Ebenso gut kann man sich diese Fraktur als Abscherungsbruch denken: Das Metacarpale drängt gegen die Kopfbeinmitte vor und schert dessen Basis ab. Destot beobachtete einige Fälle von Capitatumfraktur bei Hyperflexion: genauere Angaben über den Vorgang konnte ich bei ihm nicht finden. Die Trennung erfolgte dort gewöhnlich im basisnahen Teil des Capitatum.

3) Capitatumfraktur durch direkte, von oben kommende Gewalt bei aufruhender Hand, oder: Quetschung des Capitatum zwischen zwei harten Gegenständen (s. Fall von W. Schmidt, Barmen). Hierbei wird es sich um Kompressions- oder Zertrümmerungsbrüche handeln; mehrere Fragmente sind denkbar; oder es kommt, wie bei dem von Schmidt aufgeführten Fall, zu einer gleichzeitigen Abbiegung der Hand: also auch hier Biegungsfraktur.

Die meisten Capitatumfrakturen werden, wie schon erwähnt, zusammen mit Fraktur des Radius und andern Handgelenkknochen vor sich gehen. Isolierte Capitatumfraktur ist seltener als kombinierte und setzt voraus, daß die Gewalteinwirkung an umschriebener Stelle vor sich ging, und daß der Verletzungsmechanismus komplizierter war. In den unten angeführten Fällen sind deshalb fast ausschließlich isolierte Frakturen dieses Carpalknochens gezeigt.

Die Symptome sind gewöhnlich Schmerzen und Schwellung bezw. Bluterguß in der Gegend des Palmarsehnenansatzes sowie funktionelle Behinderung, sodaß man eine einfache Fraktur leicht mit einer Distorsion verwechseln kann. Anders, vielleicht für die Diagnose günstiger, ist es, wenn Verschiebung der Fragmente und somit Dislokation eintritt. Fast immer besteht auch Bewegungshinderung der Finger, da ja deren Sehnen am Capitatum vorbeilaufen.

Es folgen nun einige Fälle, in der Reihenfolge nach dem Datum geordnet.

Dr. W. Schmidt, Barmen,
chirurgische Abteilung des Städt. Krankenhauses Barmen,
Oberarzt: Dr. W. Röpke.

Über einen Fall von isolierter Fraktur des Os capitatum.

„Isolierte Frakturen der Handgelenkknochen gehören an sich zu den Seltenheiten. Gewöhnlich brechen gleichzeitig mehrere, oder Radius mit Handgelenkknochen usw."

Nach einer kurzen Vorbemerkung über das Auftreten isolierter Capitatumfrakturen, die vom Verfasser noch nie beobachtet wurden, beschreibt er den vorliegenden Fall:

„15jähriger Junge, dem eine Tiegelstange auf die linke Hand fiel, während diese auf einer 5 cm breiten Eisenstange ruhte. Hierdurch wurde einerseits die Hand fest gegen die Unterlage gepreßt, andrerseits die Vorderhand gewaltsam volarwärts gebogen. Es traten sofort heftige Schmerzen auf, so daß der Junge nicht imstande war, irgendwelche Bewegungen in Hand und Fingern auszuführen. Bei der bald erfolgten Aufnahme zeigte sich eine starke Schwellung des Handrückens; 1 Querfinger unterhalb des Handgelenkes fand sich eine etwa 4 cm lange Weichteilwunde. Dicht unterhalb dieser Wunde war die Schwellung besonders stark; hier wurden bei Druck sehr intensive Schmerzen angegeben. Die Hand stand ulnarwärts abduciert; jeder Versuch, sie zu adducieren, löste außerordentlich heftige Schmerzen aus. Ebenso wurde jede Bewegung in den Fingergelenken sowie die Beugung und Streckung im Handgelenk äußerst schmerzhaft empfunden.

Der Verdacht, daß hier eine Fraktur eines Handwurzelknochens vorliege, wurde durch die Röntgenaufnahme bestätigt; sie zeigte eine Fraktur des Os capitatum, wobei das proximale Ende des Knochens derart luxiert war, daß das Bruchende dem Handgelenk zugewendet war. Die übrigen Knochen der Handwurzel waren unverletzt.

Da nach anfänglicher Ruhigstellung der Hand die bald einsetzende Massage, Heißluft und Bewegungsübungen keine Besserung brachten, und insonderheit jede Bewegung äußerst schmerzhaft blieb, wurde durch einen operativen Eingriff das Os capitatum reseciert und die dadurch entstandene Höhle durch einen Fettlappen aus dem Oberschenkel ausgefüllt. Der Erfolg war ein sehr guter: der Patient konnte schon nach drei Wochen Beuge- und Streckbe-

wegungen im Handgelenk bis zur Hälfte der normalen Exkursion, sowie sämtliche Fingerbewegungen in vollem Umfange wieder ausführen. Auch die Ab- und Adduktionsbewegungen im Handgelenk waren wieder unbehindert. Schmerzen bestanden nur noch bei starker Beugung.

Über die Entstehungsweise isolierter Handwurzelknochen ist noch zu sagen, daß die meisten derartigen Frakturen durch Einwirkung direkter Gewalt zustandekommen.

In unserem Falle wurde gleichzeitig bei sehr starkem Druck die Vorderhand volarwärts abgebogen, so daß zu der Druckwirkung noch die Hebelwirkung hinzutrat, wodurch offenbar auch die starke Verschiebung der Fragmente zu erklären ist.

Die Symptome: Abduktionsstellung der Hand, starke Schmerzen bei jeder Bewegung in Hand- und Fingergelenken bei gleichzeitig vorhandenem lokalem Druckschmerz und Schwellung sind derart auffällig, daß man dadurch auf eine Beteiligung des Knochens hingewiesen werden muß. Wie weit eine Dislokation der Fragmente erfolgt, hängt wohl jeweils von der Gewaltwirkung ab.

Es ist anzunehmen, daß bei geringer Verschiebung der Fragmente konservative therapeutische Maßnahmen zum Ziele führen; ist die Dislokation aber eine größere wie in diesem Falle, so kommt zur Erzielung eines guten Enderfolges die operative Entfernung des frakturierten Knochens in Betracht."

Barmen, 1919.

Aus: Fortschritt auf dem Gebiet der Röntgenstrahlen, Band 27.

E. Bressot (de Constantine):

Fracture isolée du grand os. (Bull. et Mém. de la Soc. Anatom.) Paris, 1925.

„Die isolierten Frakturen des Capitatum sind nicht häufig, da Tanton in seiner Abhandlung über Frakturen davon nur einige Fälle bringt, und nur wenige Beispiele bei der „Société de Chirurgie" oder der „Société d'Anatomie" angeführt sind. Wir halten es deswegen für interessant, Ihnen die Krankengeschichte eines Patienten kurz zu berichten, den wir soeben als Träger dieser Verletzung erkannt haben.

Sud Alexis, beim 3. Zuavenregiment, Reitstallgardist, hielt zwei Maultiere am Zügel, der durch seine Hohlhand zwischen Daumen und Zeigefinger vorbeilief.

Er will die beiden Tiere zwingen, aus dem Stall zu gehen; aber diese reißen sich los, und nachdem sie die Türe übersprungen haben, wenden sie sich ungestüm nach rechts; das rechte Handgelenk

wird mit seiner dorsalen Partie heftig gegen den Türpfosten des Stalles geschlagen.

Ein durchdringender Schmerz in der Handwurzel; die Verletzung wird 8 Tage als Verrenkung behandelt, dann aber wegen Fortbestehens der Beschwerden und funktionellen Versagens uns überwiesen.

Bei seiner Einweisung sieht man eine umschriebene Schwellung am Handgelenk mit einem penetranten Schmerz an Stelle der Palmarsehne.

Die Röntgenaufnahme zeigt eine Fraktur, die quer durch die Mitte des Os Capitatum läuft mit einem distalen Fragment, das leicht nach vorn geneigt ist; keine Knochenverletzungen bei den andern Handwurzelknochen, keine Verschiebung des Naviculare und Lunatum. Radius unverletzt.

8 Tage Unbeweglichkeit nach Zug und Wiedereinrichtung in Anaesthesie. Nachfolgende Bewegungstherapie.

Merkwürdigerweise zeigt der Kranke drei Monate nach der Verletzung noch eine Störung der Flexions- und Extensionsbewegung; während diese Bewegungen normalerweise zwischen einem Winkel von 95 und 130 Grad schwanken, bewegen sie sich bei unserem Patienten zwischen 110 und 150 Grad. Keine Muskelatrophie, keine Schmerzen. Im Ganzen günstiges Resultat.

Diese Fraktur zeigt uns, daß die Verletzungslinie am mittleren Stück des Capitatum vor sich gegangen ist, im Verbindungsstück zwischen Basis und Hals. Wir fügen noch Destots Erfahrung hinzu, daß die Halsfraktur dem Druck des hinteren Randes der Radiuspfanne bei einem plötzlichen Moment von Hyperextension zu danken ist. Deswegen wäre eine gleichzeitige Fraktur des hinteren Radiusrandes klassisch, die wir hier nicht finden. Dennoch müssen wir uns auf diesen gleichen Mechanismus berufen; die Hand wurde durch den Zügel, der sie zurückhalten wollte, in Hyperextension gebracht, die Handwurzel heftig gegen den Türpfosten geschleudert; der hintere Radiusrand hat die Verletzung empfangen und den Schock auf den Capitatumhals übertragen, der mit Fraktur antwortete.

Außerdem muß man bedenken, daß bei einer Verletzung von solcher Heftigkeit bei der aufgestützten Streckstellung der Hand andere Carpalknochen verletzt werden können, vor allem das Lunatum, das sich dem Capitatumkopf proximal angliedert; zwischen diesen beiden divergierenden Knochen wechseln die Verletzungen häufig ab."

Attilio J. Costa:

Fractura longitudinal del hueso grande de la mano derecha.

Buenos Aires.

„A. S. G., 25 Jahre, ledig, Zeitungsverkäufer. Vorgeschichte während der Kindheit ohne Bedeutung. Mit 23 Jahren syphilitischer Schanker. Als gewerbsmäßiger Boxer seit zwei Jahren erwarb er verschiedene Verletzungen an den Händen, denen er keinerlei Bedeutung beimaß. Raucher.

Gegenwärtige Erkrankung: Am 10. Juni, während er boxte, versetzte er einen kräftigen Stoß mit dem radialen Rand der rechten Hand gegen das Kinn und fühlte sofort einen akuten Schmerz in der ganzen Zone, die der anatomischen Tabatière entspricht. Wenige Minuten später verallgemeinerte sich der Schmerz auf die ganze Hand und einen Teil des Vorderarms; im gleichen Augenblick bemerkte er, daß die ganze Dorsalseite der Hand anschwoll. Vom ersten Moment an schien es wegen des großen Schmerzes unmöglich, irgend eine passive oder aktive Bewegung mit dem Daumen auszuführen. Er gibt an, beim Versuch, die Finger zu bewegen, knisternde Geräusche gehört zu haben. Am folgenden Tag geht er zum Arzt.

Gegenwärtiger Status: Gut entwickelte Persönlichkeit in ausgezeichnetem Allgemeinzustand. Keine Temperaturen, Puls rhythmisch, 78/min.

Rechter Oberarm: Die Hand hängt herab, in Pronationsstellung; der Daumen in leichter Abduktion, unbeweglich: subjektiver und objektiv wahrnehmbarer Schmerz im Bereich des vorerwähnten Bezirks. Bei der Untersuchung zeigt sich: Deformation des Radialrandes der Hand im Bereich des unteren Teils der Tabatière. An dieser Stelle befindet sich eine diffuse Schwellung, deren Grenzen nicht scharf sind, die aber die ganze Region der Tabatière umfaßt und beinahe die obere Hälfte der dorsalen Partie des Metacarpale erreicht. Der Anblick der Haut dieses Bereichs ist normal, ohne Ekchymosen.

Die Palpation läßt die Anwesenheit eines äußerst schmerzhaften Punktes erkennen, der den medialen Teil der vorerwähnten Schwellung einnimmt. An dieser Stelle kann man auch eine Crepitation wahrnehmen. Der Prozeß lokalisiert sich an der Zone, die die Grenze der Artikulation zwischen Trapezbein (Multangulum majus) und dem Metacarpale einnimmt. Die anatomische Tabatière ist vollständig deformiert, indem eine bemerkenswerte Annäherung des Trapezbeins an den Griffelfortsatz des Radius besteht. Die Messung der Entfernung zwischen der distalen Extremität des Daumens und dem Griffelfortsatz erhellt, daß im Vergleich

mit der gesunden Seite eine Verkürzung von fast ½cm besteht. Indem man den Daumen vorsichtig zur Abduction erhebt, vermindert sich die Schwellung deutlich, indem die vorerwähnte Crepitation warnehmbar wird. Im Bereich der dorsalen Carpalregion, an einer Stelle, die das Os capitatum umgibt, finden wir eine sehr schmerzhafte Zone; aber übrigens ohne genauere Lokalisation, ohne Crepitation; mit viel Oedembildung, die die Palpation erschwert.

Aktive Bewegungen: im Handgelenk normal; Gelenke der Finger normal; Metacarpo-Phalangealgelenke des 2., 3., 4. und 5. Fingers normal; Gelenk zwischen Metacarpale und Phalanx des Daumens normal. Gelenk zwischen Metacarpale I und Trapezbein: die Ab- und Adduktionsbewegungen sind sehr begrenzt durch den Schmerz, den sie verursachen. Auch die passiven Bewegungen im Bereich dieses Gelenks sind sehr eingeschränkt.

Röntgenaufnahme. Man bemerkt eine Annäherung des Griffelfortsatzes an das Trapezbein von 3 mm, an das erste Metacarpale von 12 mm, während die vollständige Länge des Handgelenks 32 mm beträgt.

Bei der Prüfung des Handgelenks zeigt sich, daß die Zwischengelenkbänder alle vollständig erhalten sind.

Die Einzeluntersuchung jedes Knochens ergibt im Besonderen eine Frakturlinie längs des Os Capitatum, die seine Basis durchschneidet (prox. der Gelenkfläche des Metacarpale IV), und in der Innenfläche seines Kopfstückes endet. Diese Fissur nähert sich der Begrenzungslinie zwischen Capitatum und Hakenbein, und die Gelenkzwischenfläche der beiderseitigen Handgelenkknochen zeigt sich völlig verschwommen. Eine zusammenhängende Fissur, vergleichbar mit einer Perforationslinie. Über dem radialen Rande des Trapezbeins bemerkt man eine porzellanartige Fraktur mit einem freien Fragment. Die Zwischenlinie zwischen Multangulum majus und minus ist an ihrer medialen Innenseite durch die Gegenwart von einem andern Frakturfragment unterbrochen, welches dem Metacarpale I anzugehören scheint, indem es den dorsalen inneren Teil des vorerwähnten Knochens einnimmt.

Es sind keine trophischen Störungen in den Knochen des Handgelenks oder der Mittelhand. Radius und Ellbogen sind unverletzt.

Behandlung. 6 Tage ruhigstellen. Aktive Mobilisierung ohne Massage, Heißwasser- und Heißluftbehandlung.

Wir stehen vor einem Fall von Fraktur der beiden Handgelenkknochen: Capitatum und Trapezbein (Multangulum maj.). Diejenige des Trapezbeins ist nach Destot eine äußerst seltene Fraktur. In der Literatur existieren darüber nur wenige Fälle, fast immer

zusammen mit Frakturen des Kahnbeins, Lunatum oder Radius; doch den gegenwärtigen Fall finden wir nirgends verzeichnet. Was die Fraktur des Capitatum anlangt, existieren seit dem Jahr 1845, in welchem Robert den ersten Fall veröffentlicht, verschiedene andere Autoren: Brigel, Petersen, Destot usw.

Destot verwandte ein ganzes Studium auf diese Frakturen und betonte immer wieder, wie selten der Longitudinalriß der Fraktur ist. Fast immer handelt es sich um Abriß des Köpfchens oder auch um Rißfraktur der Basis, die das Fragment des Metacarpale III begleitet.

In der Symptomatologie ist es charakteristisch, daß folgende Kennzeichen selten fehlen: geringe Oedembildung, mehr oder weniger intensive Schmerzen in seinem Bereich, ausnahmsweise Crepitation.

In unserem Falle ist bei dem Mangel an positiven Zeichen der Befund einzig und allein der Röntgenfotografie zu danken. Im Gegensatz hierzu führte uns bei der Fraktur des Trapezbeines der Schmerz und die Crepitation unverzüglich auf den Verdacht der Fraktur.

Die Prognose ist bei diesen Fällen ganz verschieden. In einem Fall Heilung, im andern Bewegungseinschränkung, in einigen bleibende Schmerzen. Unser Fall, der seit 2 Jahren in unserer Beobachtung steht, zeigt eine völlige Wiederherstellung ohne Schmerzen und ohne Bewegungseinschränkung. Als Behandlung muß man immer an frühzeitige Mobilisierung denken, progressiv und vorsichtig. Aktive Mobilisierung am besten zwischen dem 5. und 6. Tag nach dem Unfall."

Das nun folgende Gutachten von Dr. F. Jaeger, Oberarzt an der chirurgischen Universitätsklinik München, zeigt, welche Folgen entstehen können, wenn eine solche Handgelenkfraktur nicht erkannt wird.

Über einen Fall von verschleppter, isolierter Fraktur des Capitatum.

Fachärztliches Gutachten.

Betr. Otto Butt, Altenbuch, geb. 12. 12. 1909.

Vorgeschichte: Nach den Akten steht es außer Zweifel, daß Butt am 12. 6. 30 einen Betriebsunfall erlitten hat. Er stürzte von einem Gerüst aus etwa 4 m Höhe und erlitt eine Verstauchung der rechten Hand. Sofortiges Aussetzen der Arbeit, Behandlung von einem Arzt in Wolmirstedt. Am nächsten Tage Röntgenauf-

nahme, kein krankhafter Befund. Am 20. 6. 30 Wiederaufnahme der Arbeit.

Am 4. September 30 meldete sich B. erneut wegen Schmerzen im rechten Handgelenk krank. Nach ärztlicher Auskunft handelte es sich um eine Verschlimmerung der Folgen des Unfalles vom 12. 6. 30. Es bestanden damals Schmerzen und Schwellung im rechten Handgelenk, wahrscheinlich hervorgerufen durch starke Beanspruchung des Handgelenks.

Im September 1931 wurde eine Anfrage an die Berufsgenossenschaft geschickt, ob wegen der Folgen des gemeldeten Unfalls des B. etwas unternommen sei. Die Berufsgenossenschaft ließ jedoch die Unfallangelegenheit auf sich beruhen, da der Verletzte schon 8 Tage nach dem Unfall die Arbeit wieder aufnahm und infolgedessen die Unfallfolgen so geringfügig gewesen seien, daß erwerbsbeschränkende Folgen nicht angenommen werden könnten.

Nunmehr erfolgte keine ärztliche Begutachtung mehr bis zum Jahre 1934, wo B. im Januar und im März um ärztliche Behandlung nachsuchte. Es wurde eine Röntgenaufnahme beantragt und auf Kosten der Berufsgenossenschaft angefertigt. Auch auf dieser am 6. 6. 34 vorgenommenen Röntgenaufnahme sollen keine Knochenverletzungen erkennbar gewesen sein. Im Gegensatz hierzu bekundet ein Arzt in Hamburg am 15. 9. 34, daß auf dem in Frage kommenden Röntgenbild vom 6. 6. 34 sehr wohl ein krankhafter Befund zu erkennen sei. Eine neue Aufnahme ergab mit hoher Wahrscheinlichkeit eine Fraktur im Os capitatum. Dieser Begutachter ist der Ansicht, daß das zuletzt angefertigte Röntgenbild einen fortschreitenden Heilungsprozeß im Sinne einer knöchernen Vereinigung der Bruchtsellen erkennen lasse.

Ein Hamburger Professor lehnt einen Zusammenhang zwischen dem in Frage stehenden Unfall und der Erkrankung des Kopfbeins in ursächlichem Sinne ab, nimmt jedoch eine unfallbedingte Verschlimmerung einer schon früher bestehenden Erkrankung im Os capitatum an.

Am 18. 4. 35 nimmt ein anderer Arzt in Bonn Stellung zu den bisher erstatteten Gutachten. Es werden immer neue Röntgenbilder vom rechten Handgelenk angefertigt. Der letzte Begutachter lehnt auf Grund der Kenntnis der neuen Bilder sowie der damals noch bei den Akten befindlichen ersten Röntgenaufnahmen jeglichen Zusammenhang zwischen dem angeschuldigten Unfall und der nunmehr bestehenden Erkrankung des Os capitatum ab. Auf Grund dieses Gutachtens lehnte die B. G. die Ansprüche des Ver-

letzten ab. Hiergegen wurde im Einspruchsverfahren von einer anderen Seite ein ausführliches Gutachten erstattet.

Bei dieser Untersuchung gab B. an, daß er bei jeder Handbewegung Schmerzen in der Streckseite des rechten Handgelenks habe. Beim Schließen der Hand, bezw. beim festen Zufassen, sei die Hand kraftlos. Bei der Arbeit selbst habe er keine Schmerzen. Nachdem er die Arbeit seinerzeit nach dem Unfall wieder aufgenommen habe, habe er die rechte Hand wochenlang nicht gebrauchen können. Seit dem Unfall sei er niemals ohne Schmerzen gewesen.

Es wurden anläßlich dieser Nachuntersuchung am 7. 4. 36 neue Röntgenaufnahmen in gleicher Richtung und in 2 anderen Dimensionen gemacht. Auf diesen Röntgenbildern soll eine quer verlaufende Fissurlinie andeutungsweise zu erkennen gewesen sein.

Am 23. 6. 36 erschien B. erneut in der Sprechstunde dieses letztgenannten Begutachters. Es bestand eine erhebliche Schwellung auf dem Handrücken und eine außerordentliche Schmerzhaftigkeit bei jeder Bewegung. Erneute Röntgenbilder zeigen jetzt ein erhebliches Klaffen der auf den vorherigen Bildern erkennbaren Fissur. Der Begutachter schreibt, daß seiner Ansicht nach bereits auf dem ersten Röntgenbild ein haarfeiner, querverlaufender Riß oberhalb der Mitte des Kopfbeins zu erkennen gewesen sei. Er stellt sich damit bewußt in Gegensatz zu den bisherigen Beurteilern.

Er begründet allerdings seine Ansicht eingehend und schreibt, daß es sich bei dem Unfall vom 12. 6. 1930 um eine Fraktur in dem schon damals leicht erkrankten Knochen gehandelt habe. Er habe mit den verschiedensten Fachärzten über die komplizierte und verantwortungsvolle Beurteilung des Falles gesprochen. Eine knöcherne Verheilung der Bruchstücke sei nicht erfolgt. Der Zustand habe sich im Laufe der Jahre verschlechtert und habe im Jahr 34 seinen Höhepunkt erreicht.

Auf Grund dieses ausführlichen Gutachtens wurde die B. G. verurteilt, dem Geschädigten Rente zu gewähren. Das Gutachten eines gerichtsärztlichen Sachverständigen heißt hierzu wörtlich: „Die Schädigung der Handwurzelknochen, besonders des Mondbeins, wurde in der neuesten Literatur ziemlich viel behandelt, wobei die Autoren zwar mehr zu der Anschauung neigen, daß es sich dabei um eine Erkrankung handelt, bei der der Unfall von sekundärer Bedeutung sei. Dieselbe Erkrankung bei Fußwurzelknochen wird jedoch vorwiegend als Unfallfolge betrachtet. Die Natur des Leidens ist also letzten Endes noch nicht als geklärt zu betrachten. Da die Grundanschauung somit als zweifelhaft zu bezeichnen ist,

halte ich es für richtig, im vorliegenden Falle den gutbegründeten Gedankengängen des Röntgenfacharztes zu folgen."

Gegen dieses Urteil wurde Rekurs von der B. G. beim Reichsversicherungsamt eingelegt. Das folgende Gutachten soll erneut Stellung nehmen zur Frage des ursächlichen Zusammenhangs zwischen dem Unfall vom 12. 6. 30 und der heute bestehenden Erkrankung des Os capitatum. Zur Verfügung stehen die Akten der Tiefbauberufsgenossenschaft und sämtliche bisher angefertigten Röntgenbilder.

Beurteilung.

„Was zunächst den Unfall vom 12. 6. 30 anlangt, so war dieser durchaus geeignet, eine Schädigung eines Handwurzelknochens zu veranlassen. B. stürzte 4 Meter hoch ab und erlitt eine Verletzung des rechten Handgelenks. Es bestanden eindeutige Verletzungszeichen. Das am Tage nach dem Unfall angefertigte Röntgenbild ließ einen krankhaften Befund nicht erkennen. Bei oberflächlicher Betrachtung wird jeder dieser röntgenologischen Beurteilung zustimmen. Betrachtet man dieses Bild jedoch mit der Lupe, so läßt sich mit Sicherheit oberhalb der Mitte des Os capitatum eine feine Fissur quer durch den ganzen Knochen verfolgen. Diese Deutung wird erleichtert, wenn man die später angefertigten Röntgenbilder zum Vergleich heranzieht und die später eindeutig veränderte Knochenstelle genauer betrachtet. Auf den Röntgenbildern vom 6. 6. 34 zeigt sich nämlich mit absoluter Sicherheit, daß dieser Bruchspalt klafft und nicht wieder knöchern verheilt ist. Es findet sich hier eine Pseudarthrose, die quer durch das ganze Kopfbein geht. Diese Pseudarthrose läßt sich auf allen späteren Röntgenbildern eindeutig und leicht erkennen und stellt sich sowohl auf den Aufnahmen von oben nach unten als auch auf den seitlichen Bildern deutlich dar. Auf diesen zeigen sich die beiden Frakturstücke gegeneinander gekippt. Der röntgenologische Befund wechselt später. Einige Bilder zeigen vermehrten Kalkgehalt, andere lassen den Bruchspalt deutlicher in Erscheinung treten.

Es unterliegt also keinem Zweifel, daß es sich bei den Röntgenbildern um eine Fissur im Kopfbein handelt, die zu einer Pseudarthrose geführt hat.

Die klinischen Erscheinungen stimmen nun mit dem Befunde überein. Wie schon ausgeführt, war der Unfall vom 12. 6. 30 in der Lage, eine Verletzung eines Handwurzelknochens herbeizuführen. Es bestanden eindeutige Zeichen einer Gewalteinwirkung. Der

Unfall wurde gemeldet, er hatte sofortige Arbeitsunterbrechung zur Folge.

Es ist bekannt, daß Fissuren in den Handwurzelknochen bisweilen auf Röntgenaufnahmen in zwei Ebenen kaum zu erkennen sind, während sie sich auf Spezialaufnahmen sehr deutlich zeigen. Es nimmt also nicht weiter wunder, daß der feine Sprung im Kopfbein auf den ersten Bildern nicht sogleich erkannt wurde und daß die Behandlung so wie bei einer Handgelenkverstauchung oder bei einer Distorsion durchgeführt wurde. Es ist weiter bekannt, daß derartige Sprünge in den Handwurzelknochen sehr schlecht heilen. Wir kennen die gleichen Vorgänge bei den viel häufigeren Brüchen des Kahnbeins, die ebenfalls häufig zu einer Pseudarthrose führen und bei denen nur dann knöcherne Heilung zu erwarten ist, wenn das Handgelenk sehr lange Zeit (8—10 Wochen) ruhiggestellt wird. Es ist bekannt, daß eine Heilung bei Wiederaufnahme der Arbeit nach 8 Tagen so gut wie ausgeschlossen ist. Daß die Beschwerden bei Butt nach Wiederaufnahme der Arbeit bestehen geblieben sind, wird nicht nur von ihm selbst angegeben, sondern wird auch durch erneute Krankmeldung im September 1930 bewiesen. Er hat damals wegen Schmerzen im rechten Handgelenk vom 4.—13. 9., also 10 Tage lang Krankengeld bezogen. Hiernach hat er seine Arbeit wieder aufgenommen, hat jedoch bei der Nachuntersuchung in Wesermünde angegeben, daß er niemals seit dem Unfall beschwerdefrei gewesen sei. Im Januar 1934, also etwa 3 Jahre später, ist er wieder zu seinem behandelnden Arzt gegangen. Es bestanden wieder Schmerzen im rechten Handgelenk. Auch damals wurden keine röntgenologischen Veränderungen gefunden, bis im September 1934 ein Röntgenfacharzt zuerst auf die Veränderungen hinwies und nun bewiesen wurde, daß die Klagen des Verletzten eine objektive Grundlage hatten. Daß die Veränderungen in dem Kopfbein des rechten Handgelenks Ursache der Beschwerden waren, scheint uns weiterhin bewiesen durch die Angaben des Herrn Dr. N., wonach der Kranke am 23. 6. 36 in seiner Sprechstunde erschien. Die rechte Hand zeigte eine erhebliche Schwellung auf dem Handrücken und war bei jeder Bewegung außerordentlich schmerzhaft. Jeder, der häufig Verletzungen der Handwurzelknochen gesehen und Gelegenheit gehabt hat, derartige Kranke jahrelang zu behandeln und den Heilungsverlauf zu verfolgen, kennt diese akuten Verschlimmerungen, die nach wenigen Tagen schon wieder abklingen und dem Kranken alsdann seine gewohnte Beschäftigung für mehrere Tage gestatten. Derartige Verschlimmerungen dokumentieren sich keineswegs in einer Ver-

schlechterung des röntgenologischen Befunds. Röntgenologisch verlaufen derartige Erkrankungen außerordentlich langsam. Auch ohne Änderung des Röntgenbefundes kann das klinische Bild außerordentlichen Schwankungen unterworfen sein.

Wenn wir nun diese Erfahrungen bei der Behandlung der Kahnbeinbrüche auf den Fall B. anwenden, so besteht zunächst kein Zweifel, daß das Handgelenk bei dem Unfall vom 12. 6. 30 betroffen wurde, daß eine beträchtliche Druckwirkung auf den Knochen erfolgte und daß hierdurch eine Fissur im Os capitatum entstand, die bereits bei genauer Betrachtung des Röntgenbildes am Tage nach dem Unfall zu erkennen war.

Diese Fissur wurde auf den Röntgenbildern nicht erkannt, B. nahm seine Arbeit nach 8 Tagen wieder auf. Infolge zu kurzer Ruhigstellung des Handgelenks trat keine knöcherne Heilung des Bruches ein. Die Beschwerden blieben bestehen. B. mußte wiederholt ärztliche Hilfe in Anspruch nehmen. Seine Angabe, seit dem Unfall ständig Beschwerden im rechten Handgelenk gehabt zu haben, ist nach dem Befunde durchaus glaubhaft. Man wird sogar die Anfrage vom 12. 9. 31 über den Stand des Rentenverfahrens in diesem Sinne verwerten müssen. Im Januar und März 1934 suchte er wieder um ärztliche Hilfe nach und wurde mit kürzeren und längeren Unterbrechungen wiederholt wegen der gleichen Beschwerden behandelt. Eine objektive Grundlage erhielten diese Beschwerden erst durch die richtige Deutung der Röntgenbilder im Jahre 1934. Hierbei wurde eine Pseudarthrose des Kopfbeins gefunden. Eine Pseudarthrose kann nur unfallbedingt sein, sie ist immer die Folge eines nicht knöchern verheilten Bruches. Da nun im Falle B. der Unfall erwiesen ist, als Unfallfolge schon am folgenden Tage eine Fissur im Kopfbein bestand; da Brückensymptome bestehen und da der Verlauf der Erkrankung durchaus dafür spricht, daß die heute bestehende Pseudarthrose im rechten Kopfbein Folge des Unfalls vom 6. 12. 1930 ist, wird man um Anerkennung des Zusammenhanges zwischen dem besagten Unfall und der heute bestehenden Pseudarthrose des Kopfbeins nicht herumkommen.

Wir raten deshalb von einem Rekurs beim Reichsversicherungsamt ab."

Von kombinierten Handgelenkfrakturen will ich noch einige kurz streifen.

Bardenheuer sah in einem Fall von Epiphysensplitterung des unteren Radiusendes auch eine Fraktur des Os capitatum. Der Kopf des Capitatum war abgesprengt und das Radiusköpfchen in

der Länge gespalten. Gleichzeitig waren abgesprengt proc. styloideus ulnae und proc. coronoideus ulnae.

Bei dieser Fraktur wird der Unterarm in der Längsrichtung zwischen zwei Gewalten eingeklemmt gewesen sein.

Lefèvre gibt eine gleichzeitige Fraktur von Radiusgriffelfortsatz, Navikulare und Basis des Capitatum an; Lheureux eine Lunatumfraktur mit gleichzeitigem Abriß des Capitatumköpfchens.

Man sieht auch hier wieder: gewöhnlich spielt sich die Gewalteinwirkung im radiusnahen Anteil des Handgelenks ab.

Aus den weiter oben angeführten Fällen sieht man, daß die Diagnose „isolierte Capitatumfraktur" gewöhnlich nie auf Anhieb gestellt wird; fast immer gibt erst das Röntgenbild den letzten Aufschluß. Die Diagnose schon von Handgelenkfraktur schlechthin kann sehr schwer sein, wenn es sich um einfache Brüche ohne Dislokation handelt. Was für ernste Folgen entstehen können, wenn eine solche Verletzung nicht rechtzeitig erkannt wird, sieht man aus dem Gutachten Dr. Jaegers. Wie man sieht, kann hier auch das Röntgenbild täuschen.

Zur Ansicht, daß die Fraktur erst auf dem Boden einer schon vorher bestandenen Capitatumerkrankung entstanden sei, möchte ich annehmen, daß eine selbständige Malacie dieses Knochens durch berufliche Schädigung wohl denkbar wäre entsprechend der Kienboeckschen Erkrankung. Im Falle Butt sind jedoch keine entsprechenden Beschwerden vor dem Unfalle bekannt, und die zuerst angefertigten Röntgenbilder müßten Strukturveränderungen zeigen. In der Literatur sah ich nur einen von einem Italiener angegebenen Fall von selbständiger „Osteopathie des Kopfbeins" — jedoch posttraumatisch.

Andererseits ist ja nach Dr. Jaeger die deutliche Anwesenheit einer Pseudarthrose und somit die Folge einer plötzlich entstandenen Verletzung festgestellt. Daß diese Fraktur nach dem Unfall entstanden sein muß, ist durch das Gutachten hinlänglich bewiesen.

Was die Therapie anlangt, kann ich auf die oben angegebenen Fälle sowie das Gutachten verweisen.

Häufigkeit: Destot fand bei 346 Carpalverletzungen eine Capitatumfraktur, Brofeld in 10 Jahren zwei Fälle.

Zum Schlusse nehme ich gerne die Gelegenheit, Herrn Dozent Dr. Jaeger für die Überlassung des Themas sowie für die freundliche Unterstützung bei der Arbeit meinen herzlichsten Dank auszusprechen.

Literaturangaben:

Bressot, E., Fracture isolée du grand os. Bull. Soc. Anatom. Paris 1925.

Costa, Attilio J., Fractura longitudinal del hueso grande de la mano derecha. Semana medica 1929, Buenos Aires.

Destot Etienne, Le poignet et les accidents du travail.

Fick, Rudolf, Handbuch der Anatomie und Mechanik der Gelenke. Verlag Gustav Fischer, Jena.

Garrè-Küttner-Lexer, Handbuch der praktischen Chirurgie und Orthopaedie.

Matti, Hermann, Knochenbrüche und ihre Behandlung. Berlin, Verlag Jul. Springer.

Schmidt, W., Über einen seltenen Fall von isolierter Fraktur des Os capitatum.

Schnek, Fritz, Wien. Verletzungen der Handwurzel (aus Erg. der Chirurgie und Orthopaedie, Band 1930.

Lebenslauf.

Am 6. 9. 1906 wurde ich, Käthe Zsigmondy, in Jena (Thür.), als Tochter des Dr. Richard Adolf Zsigmondy, nachmaligen Professors für anorganische Chemie an der Universität Göttingen, und dessen Ehefrau Laura Luise Zsigmondy geb. Müller, geboren.

Ich besuchte zunächst in Göttingen die Luisenschule (höhere Privatmädchenschule) bis Ostern 1921, dann zwei Jahre das städt. Lyzeum in Göttingen, von wo ich Ostern 1923 mit Obersekundareife abging. In den nächsten fünf Jahren widmete ich mich in Göttingen, Hildesheim und München dem Zeichenunterricht und legte Ostern 1928 an der Kunstgewerbeschule München die Staatsprüfung für Zeichenlehrer ab.

Seit Oktober 1929 besuchte ich Dr. Möhrings Unterrichtsanstalt in Leipzig, um mich nachträglich für die Reifeprüfung vorzubereiten.

Im Herbst 1930 legte ich die Reifeprüfung für Oberrealschule an der dreistufigen Studienanstalt Leipzig ab. Anschließend studierte ich in Leipzig Biologie und in Tübingen Medizin, wo ich im Oktober 1933 meine ärztliche Vorprüfung ablegte. Während meiner klinischen Semester studierte ich in Freiburg, Kiel und München, wo ich im Februar 1937 mein medizinisches Staatsexamen ablegte. Mein Praktikantenjahr machte ich an der Kinderpoliklinik, Inneren Poliklinik, II. Medizinischen Klinik der Universität München durch und stehe nun kurz vor der Approbation.